

# Caso clínico COMENTADO

DEPARTAMENTO DE  
**IMÁGENES**

Dra. Carmen Julia Delgado | Directora

## Neumonía eosinofílica crónica

**Dr. Eztala Iñaki**

Hospital Universitario Austral • Argentina

## Historia clínica

Paciente femenina de 23 años de edad consulta por tos productiva, astenia y dolor torácico

Antecedentes:

1. Asma
2. Trastorno obsesivo compulsivo

Medicación habitual:

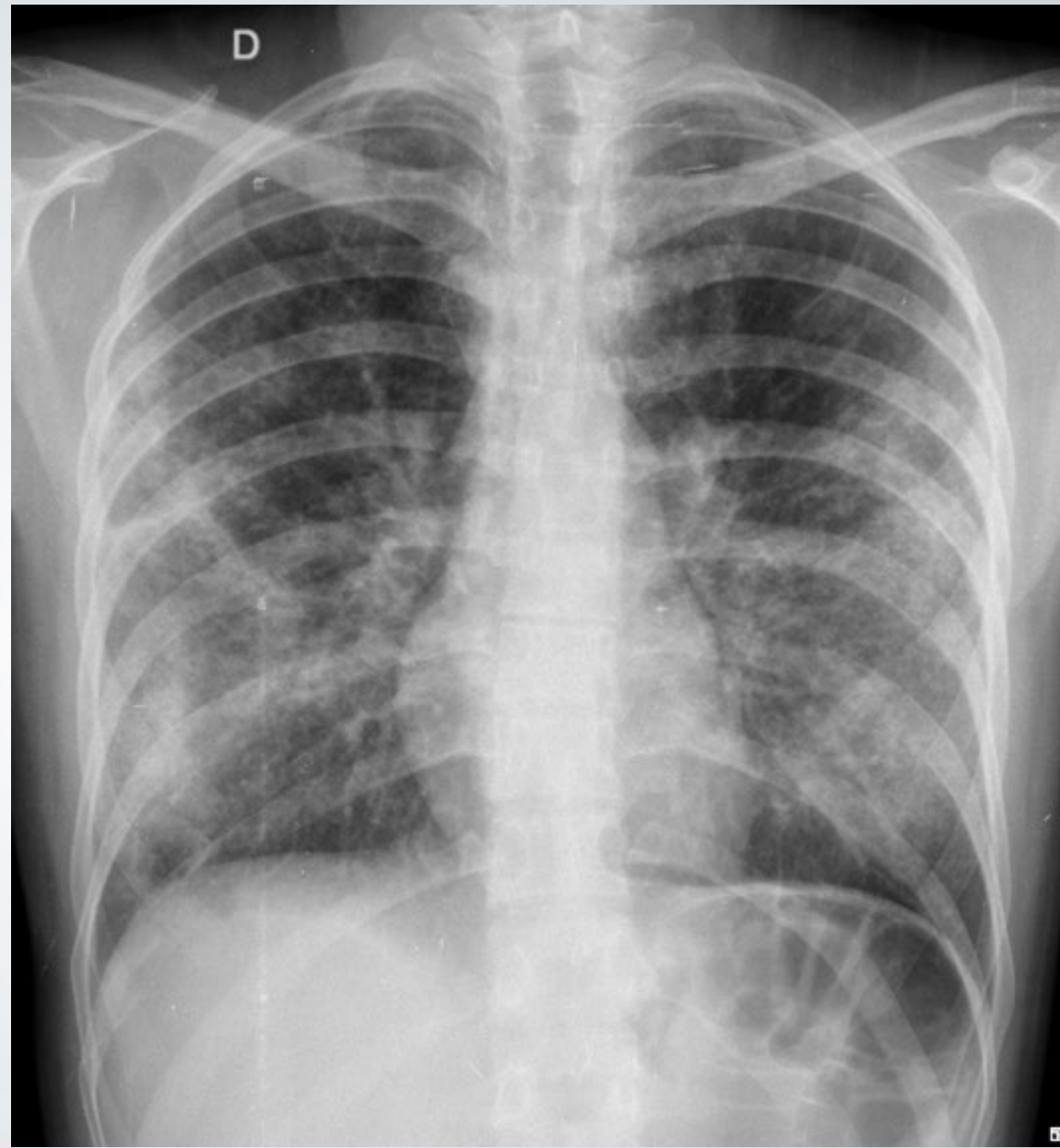
1. Risperidona 0.5 mg
2. Sertralina 50 mg

Se realizó laboratorio de rutina y RX de tórax frente y perfil.

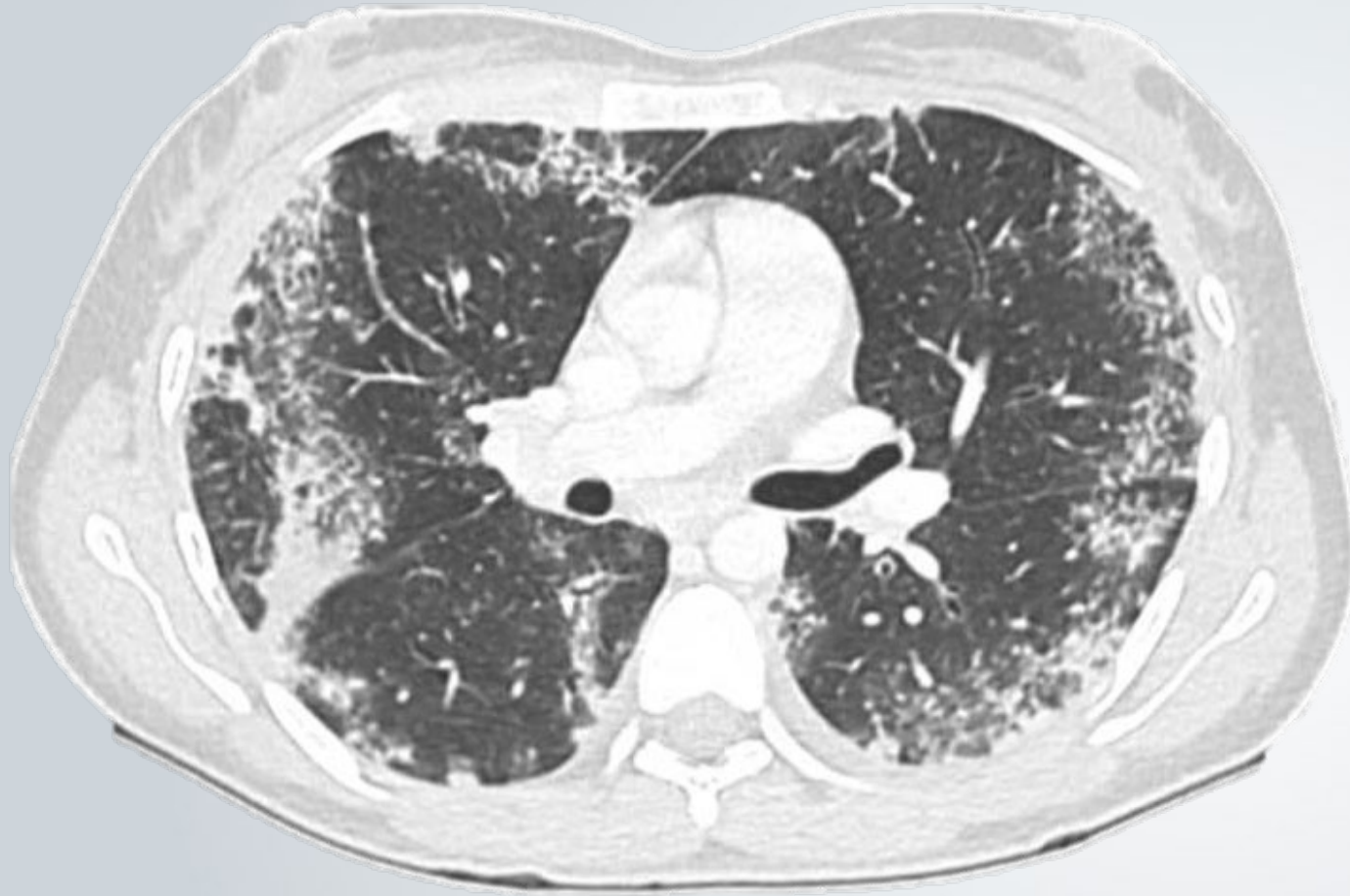- SERIE LEUCOCITARIA		
Recuento de Leucocitos:	19.24	x 10 <sup>3</sup> /ul 4 - 10
Neutrófilos en banda %:	0	%
Neutrófilos segmentados %:	59	%
Linfocitos %:	11	%
Monocitos %:	7	%
Eosinófilos %:	19	%
Basófilos %:	0	%
Neutrófilos en banda:	0.00	x 10 <sup>3</sup> /ul 0 - 0.01
Neutrófilos segmentados:	11.35	x 10 <sup>3</sup> /ul 2 - 7
Linfocitos:	2.12	x 10 <sup>3</sup> /ul 1 - 3
Monocitos:	1.35	x 10 <sup>3</sup> /ul 0.2 - 1
Eosinófilos:	3.66	x 10 <sup>3</sup> /ul 0 - 0.5
Basófilos:	0.00	x 10 <sup>3</sup> /ul 0 - 0.1
DESVIACIÓN A LA IZQUIERDA	4%	

## Radiografía de Tórax frente

Infiltrados bilaterales periféricos que respetan las regiones perihiliares (Signo de "reverse Batwings").

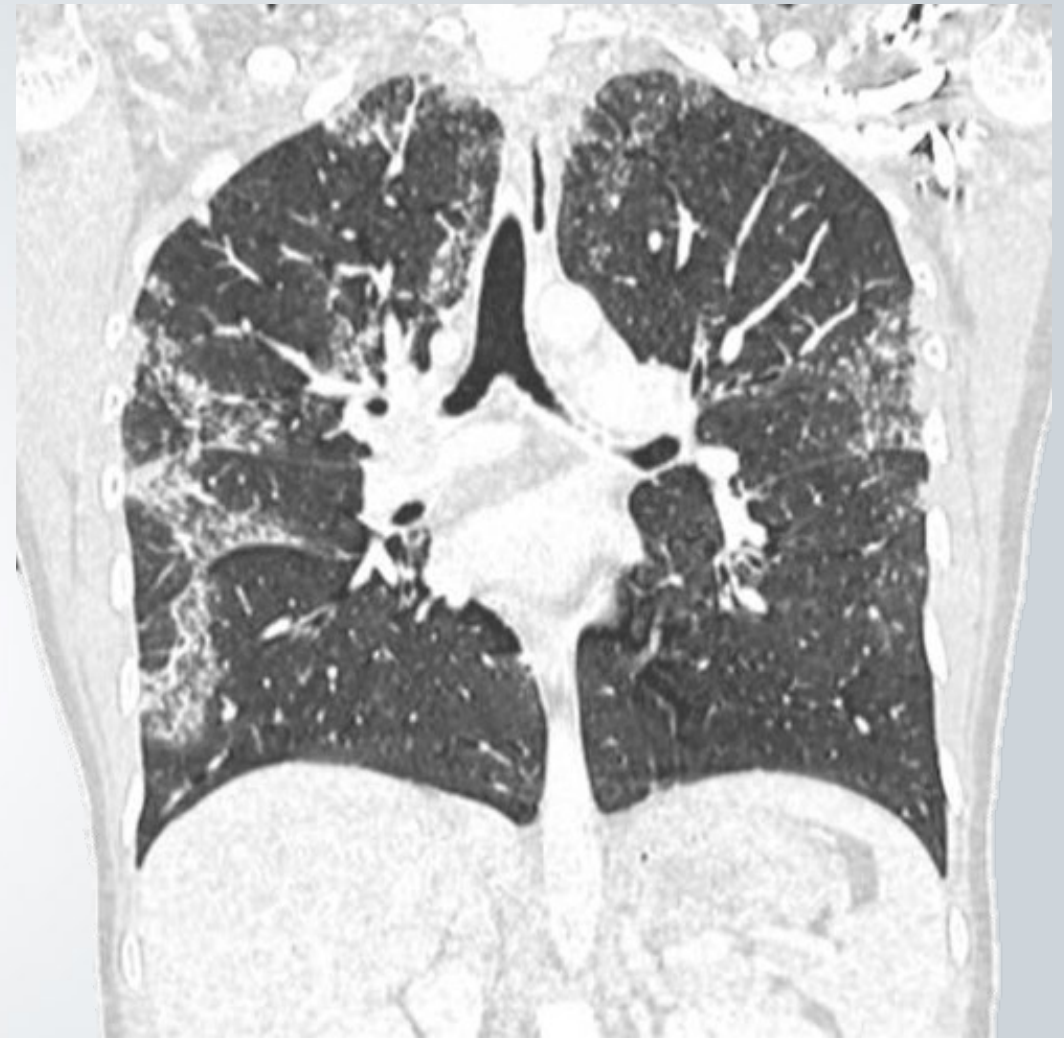


14/11/2023



## TC tórax axial

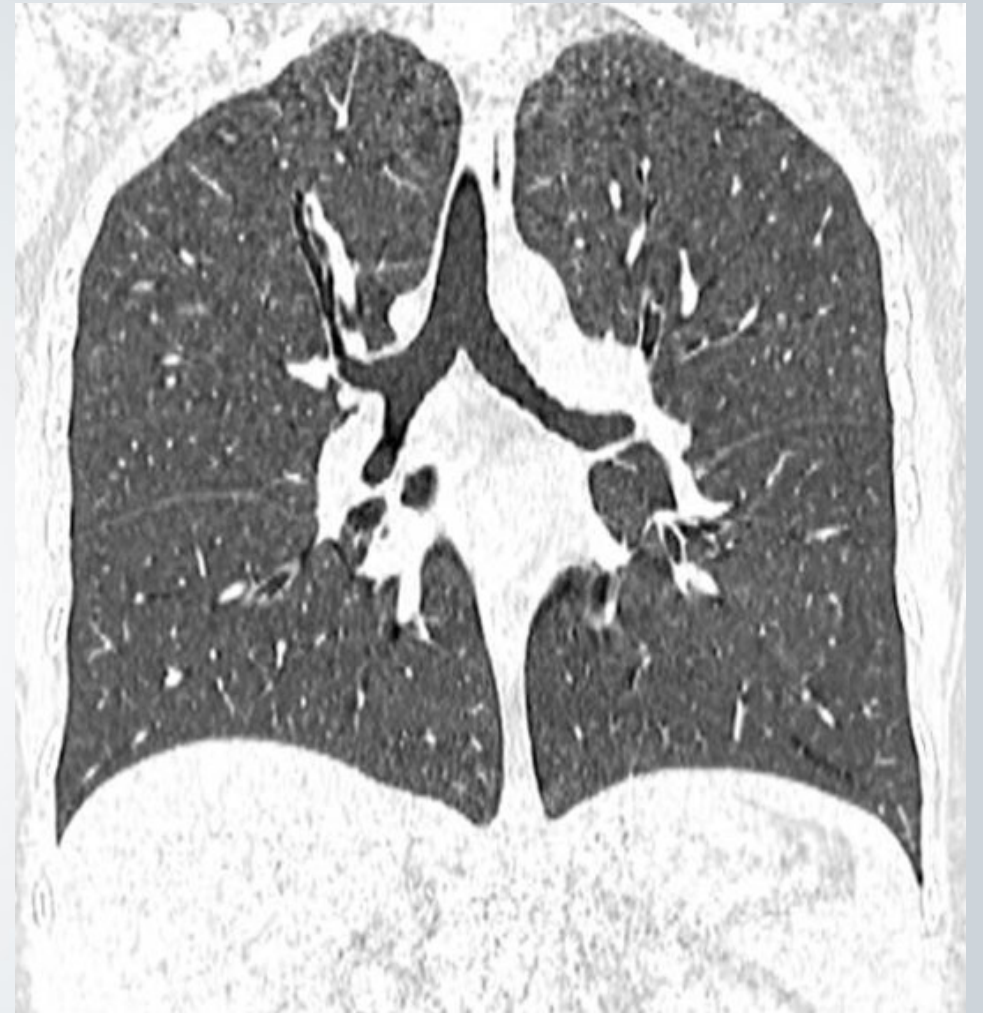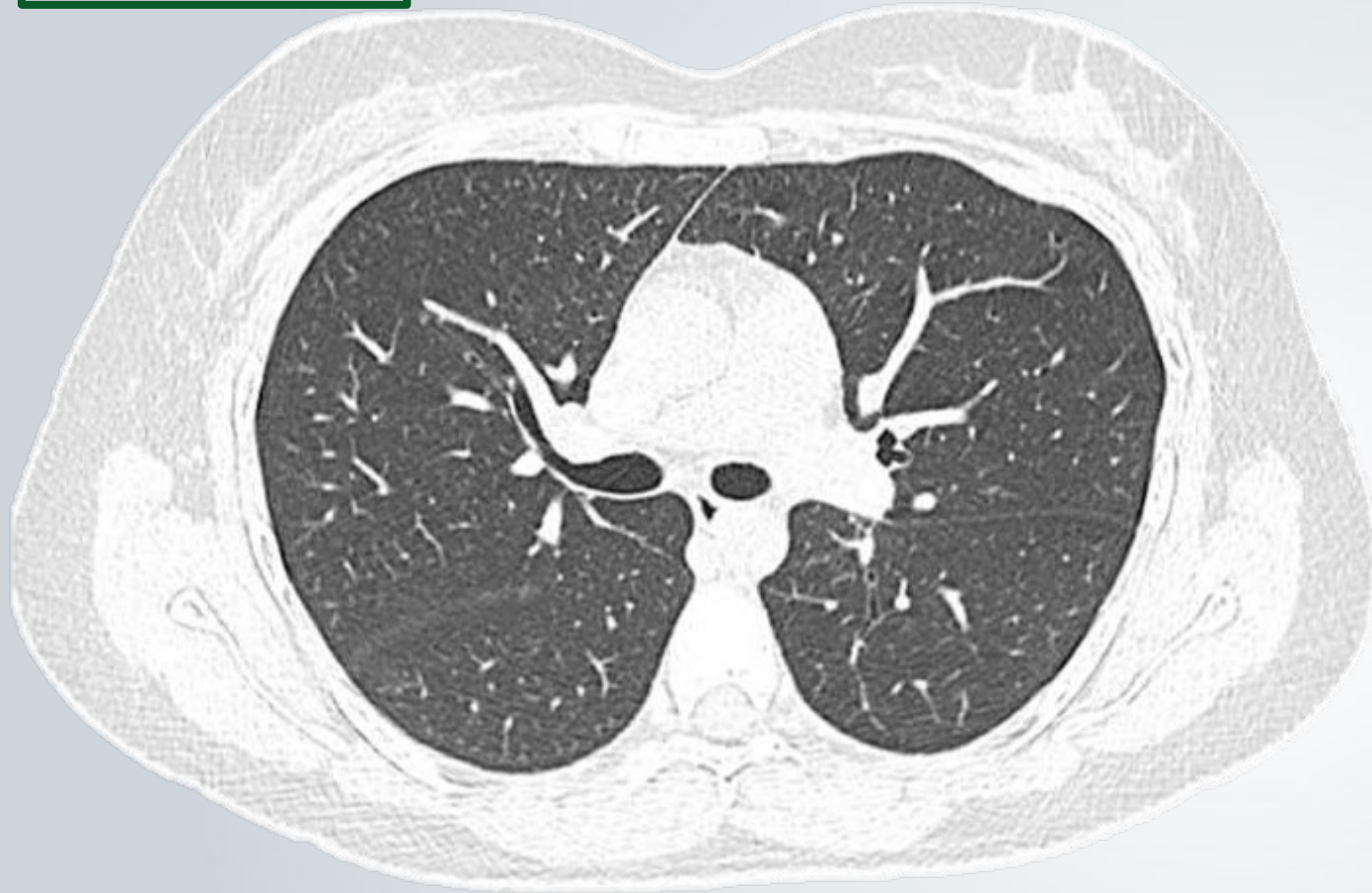
Consolidaciones periféricas bilaterales asociadas a áreas con atenuación en vidrio esmerilado y sectores de respeto relativo del espacio subpleural



## TC tórax coronal

Se evidencia el distribución bilateral con mayor compromiso de lóbulos superiores y campos medios

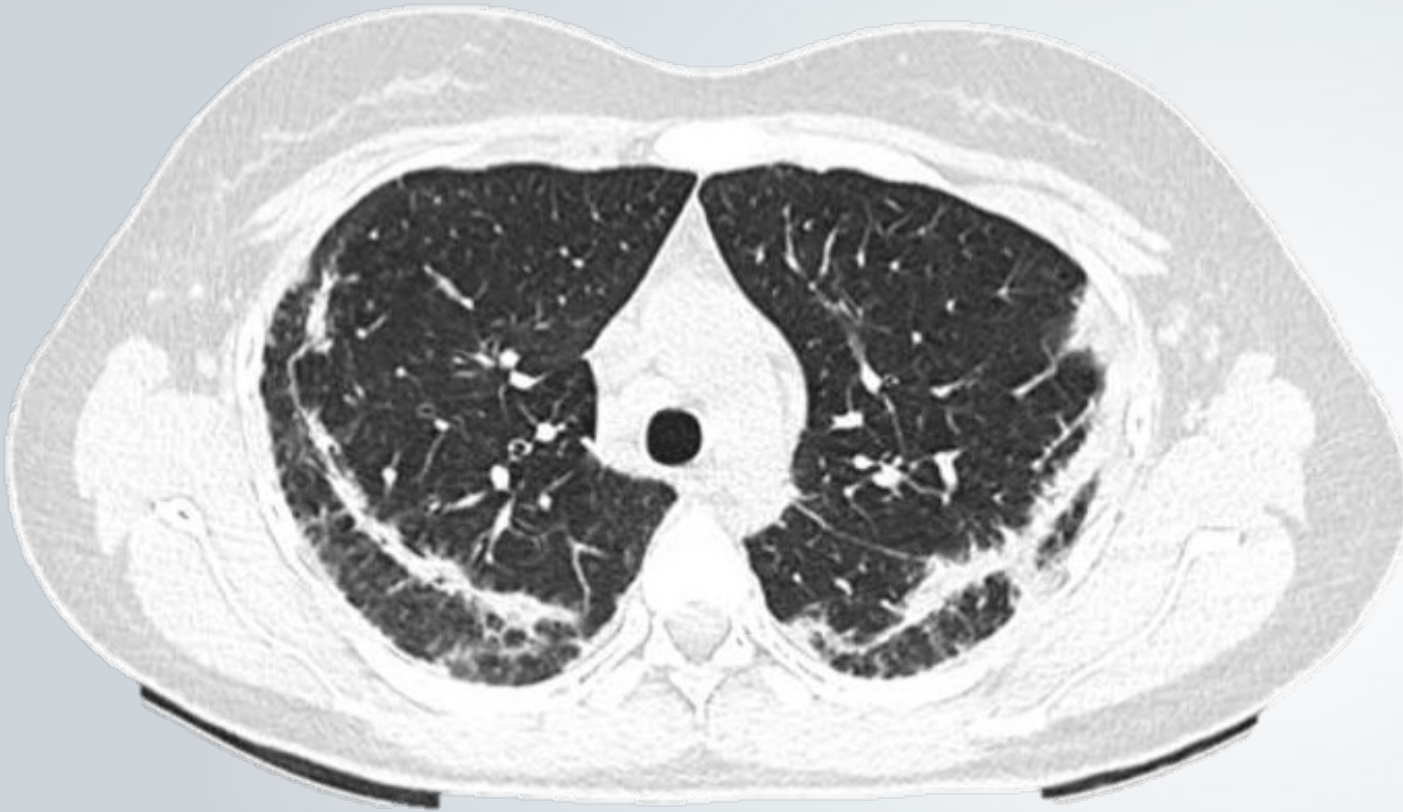04/06/2024



## TC tórax axial con reconstrucción coronal

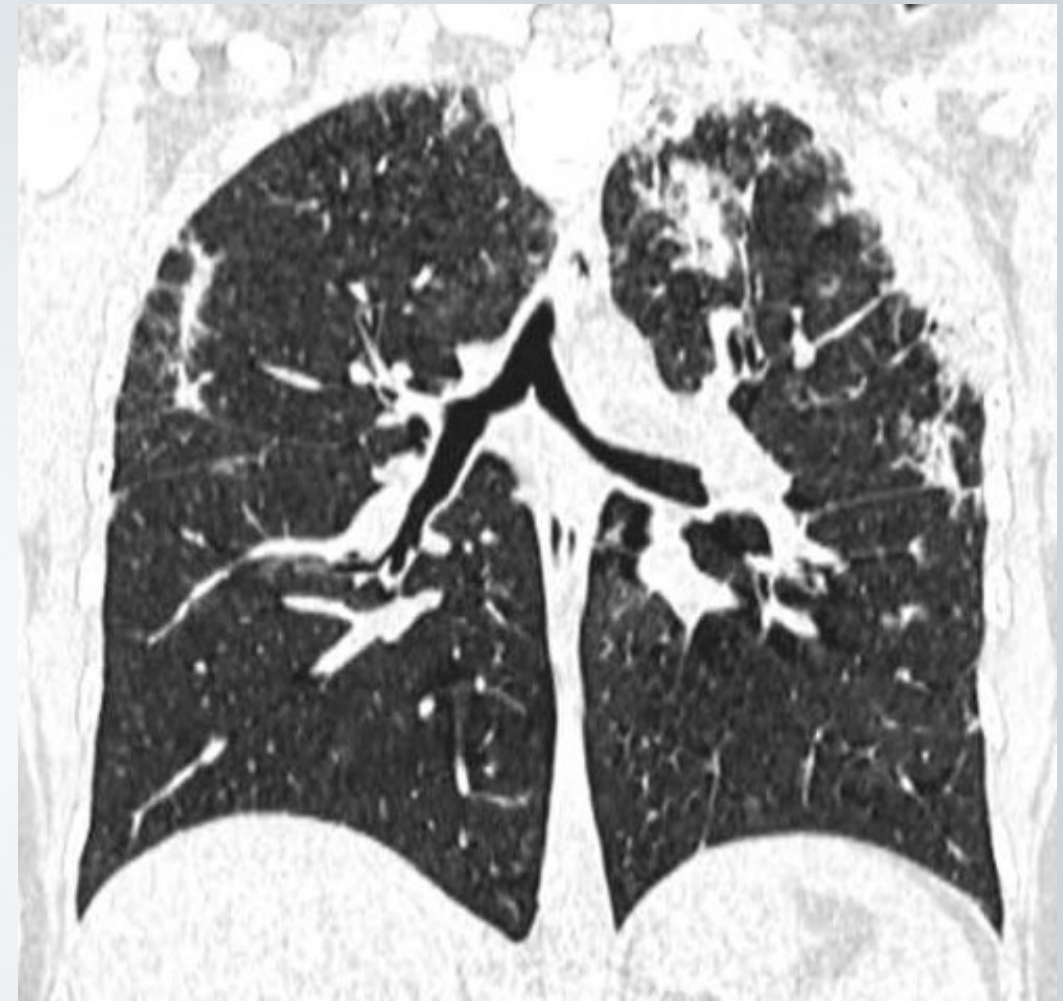Resuelven las consolidaciones periféricas bilaterales

14/08/2024



### TC tórax axial

Consolidaciones periféricas bilaterales asociadas a opacidades reticulares regionales con sectores en vidrio esmerilado y dilataciones bronquiolares.



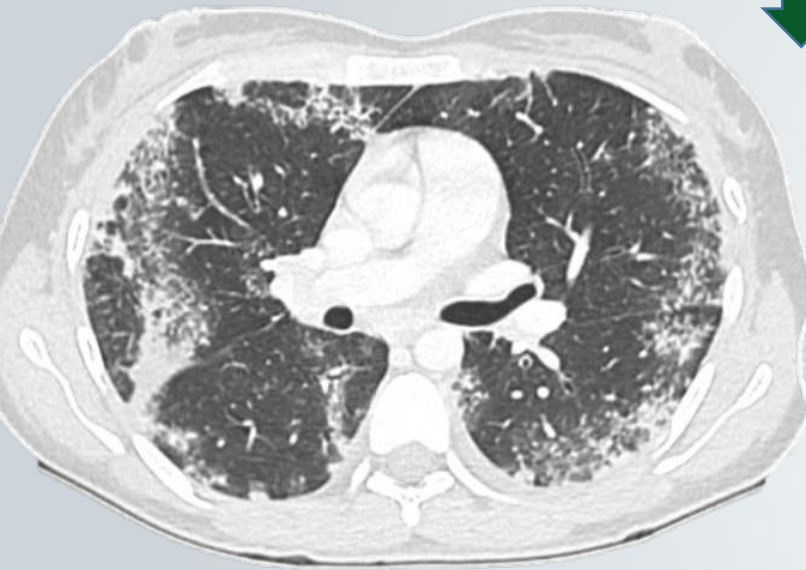### TC tórax reconstrucción coronal

Se evidencia el compromiso periférico a predominio de ambos lóbulos superiores

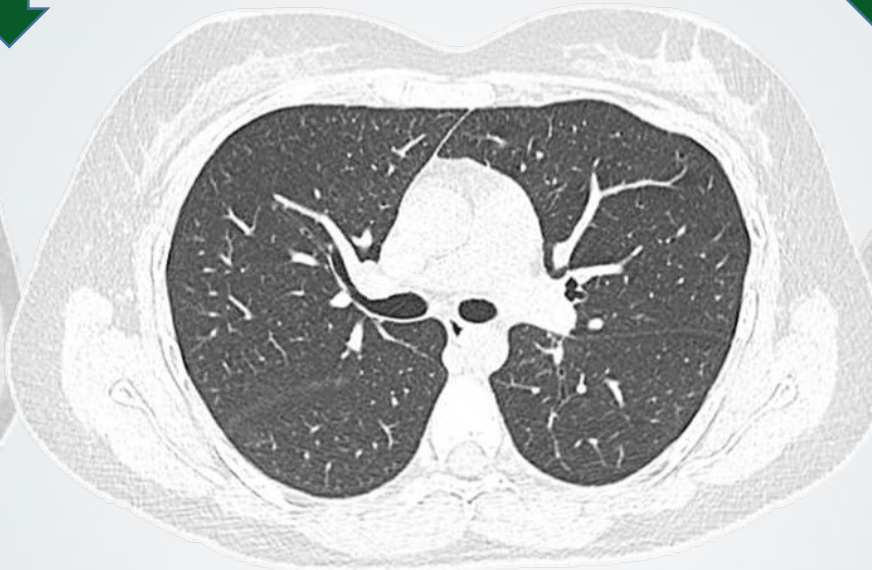Sertralina ✖

Corticoides ↓

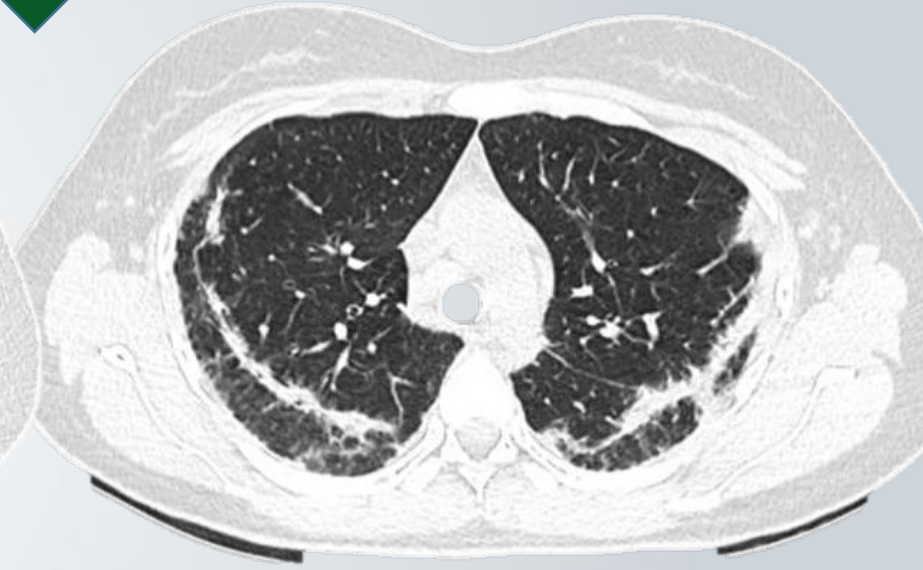Corticoides +



11/2023



06/2024

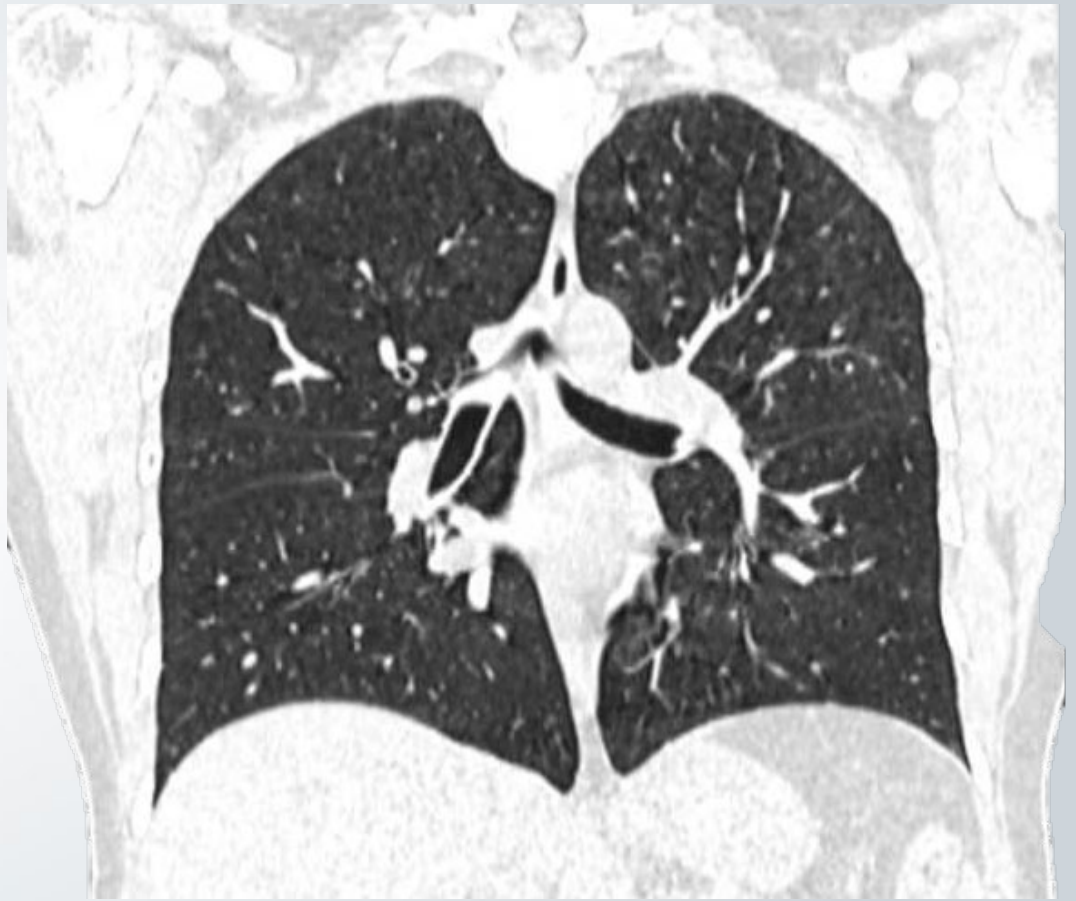
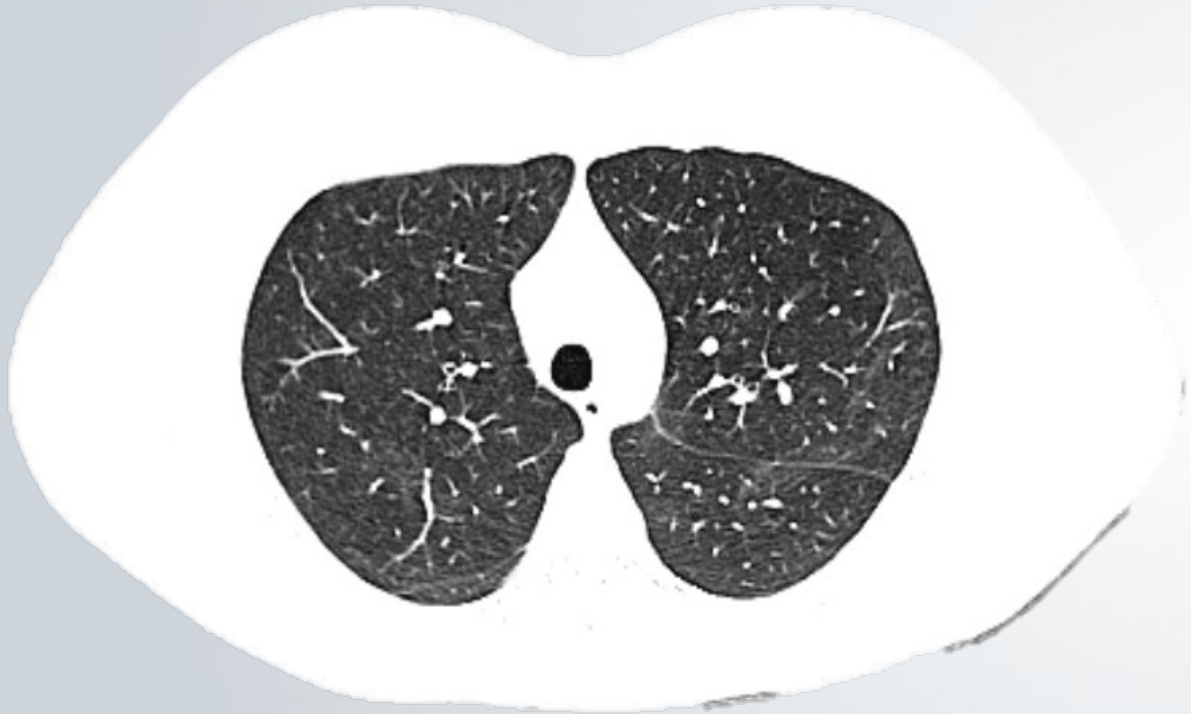
08/2024

Tomografías axiales comparativas

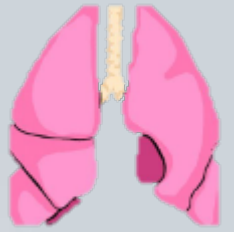18/09/2024

Corticoides  
+ ↓

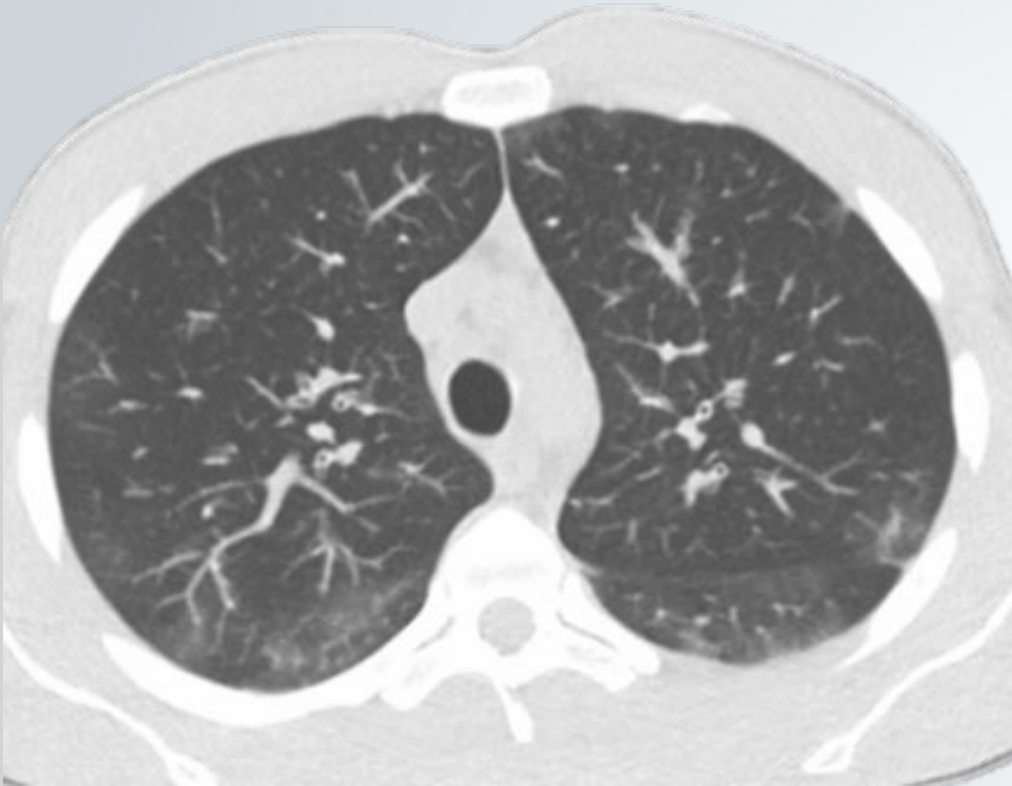




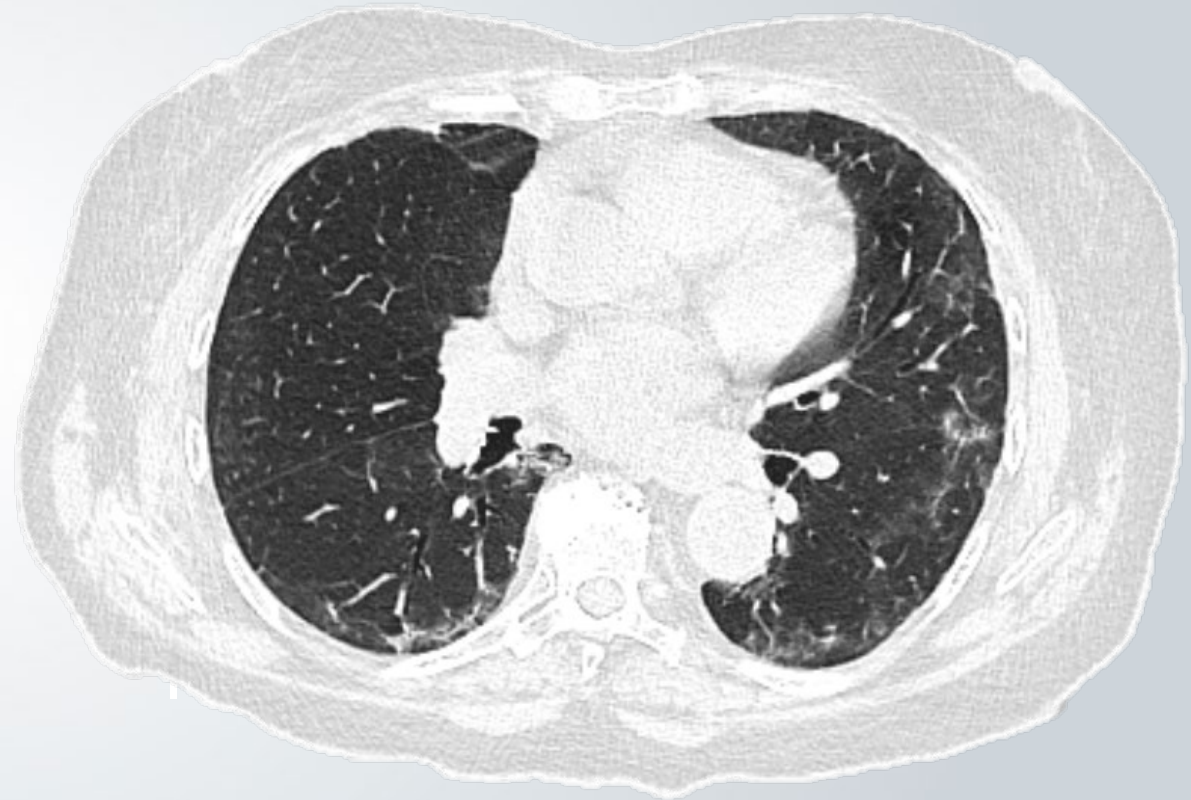
## Diagnósticos diferenciales



1. Granulomatosis eosinofílica con poliangeítis.



2. Neumonía organizativa.

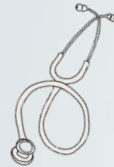

# Neumonía eosinofílica crónica

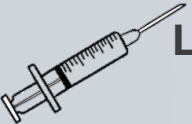

Epidemiología: Mediana edad, femenina, antecedente de asma

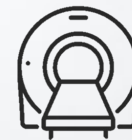Clínica inespecífica



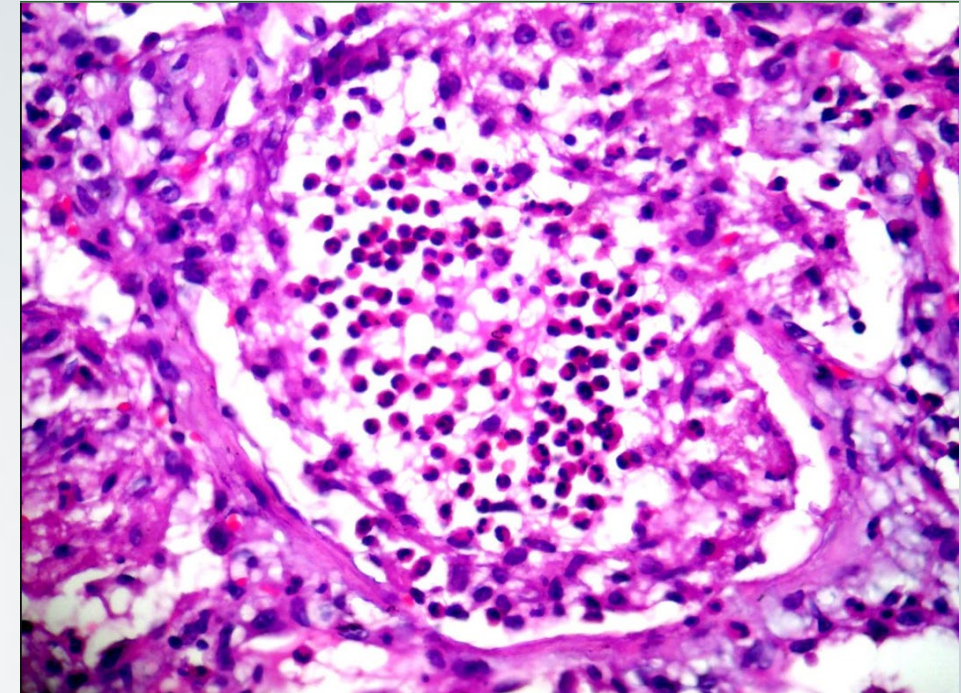
Laboratorio: Eosinofilia alveolar y/o periférica



Imágenes: Infiltrados pulmonares a predominio periférico subpleural. Patrón de “reverse bat wings”. Puede haber una predilección por la zona media o superior



Respuesta a los corticoides y reagudización tras la suspensión de los mismos



**Figura**

Biopsia pulmonar. Eosinófilos abundantes y presencia histiocitos.

## Bibliografía

1. Badesch D, King T, Schwarz M. Neumonía eosinofílica aguda: ¿un fenómeno de hipersensibilidad? Am Rev Respir Dis. 1989;139(1):249-52. [doi:10.1164/ajrccm/139.1.249](https://doi.org/10.1164/ajrccm/139.1.249) - [Pubmed](#)
2. King MA, Pope-harman AL, Allen JN et-al. Neumonía eosinofílica aguda: características radiológicas y clínicas. Radiology. 1997;203 (3): 715-9. [Radiology \(cita\)](#) - [Cita de Pubmed](#)
3. Worthy S, Müller N, Hansell D, Flower C. Churg-Strauss Syndrome: The Spectrum of Pulmonary CT Findings in 17 Patients. AJR Am J Roentgenol. 1998;170(2):297-300. [doi:10.2214/ajr.170.2.9456932](https://doi.org/10.2214/ajr.170.2.9456932) - [Pubmed](#)
4. Lee KS, Kullnig P, Hartman TE et-al. Cryptogenic organizing pneumonia: CT findings in 43 patients. AJR Am J Roentgenol. 1994;162 (3): 543-6. [AJR Am J Roentgenol \(abstract\)](#) - [Pubmed citation](#)

## Conflictos de interés

El autor declara no tener ningún conflicto de interés con la publicación de este caso clínico comentado.

Las imágenes incluidas no pueden ser identificadas ni asociadas a ningún caso real y su uso está terminantemente prohibido sin expresa autorización del autor.

## Para publicar su caso

El autor somete a consideración su caso siguiendo estas pautas, lo coordina con la dirección del Departamento y su Secretaría: si es aprobado, es publicado en nuestra sección.

No se otorga ningún certificado por su autoría. ALAT se compromete a mantener al menos por dos años su url estable y acceso libre en la sección correspondiente.

### Envíe su caso a:

[imágenes@alatorax.org](mailto:imágenes@alatorax.org)

# 18<sup>o</sup> CONGRESO ALAT

MÉXICO 2025

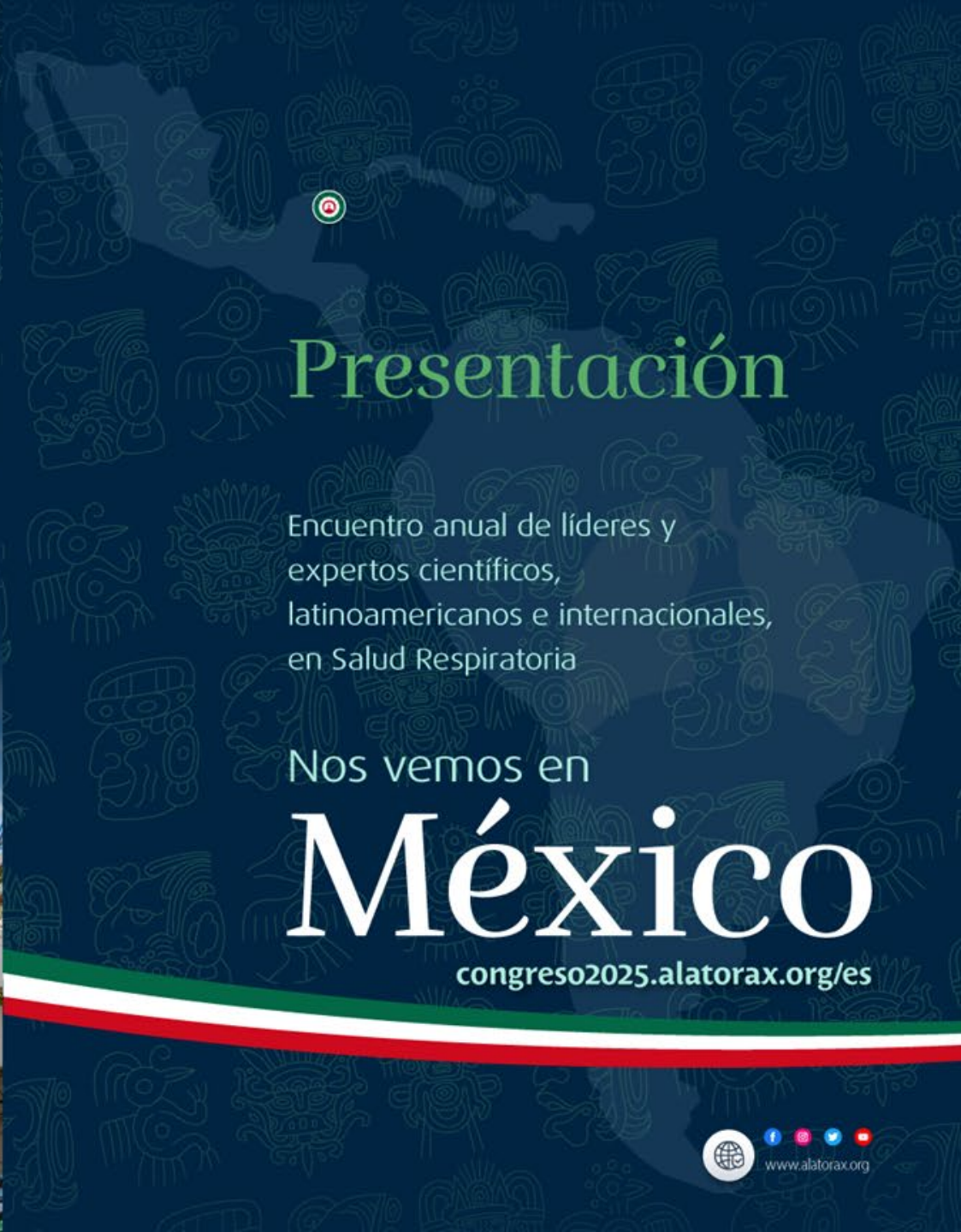
9 – 12 de julio | Centro de Convenciones Cancún Center



ALAT

La voz científica  
de la Salud Respiratoria  
Latinoamericana

#ALAT2025 • #LatinoaméricaInspira



## Presentación

Encuentro anual de líderes y  
expertos científicos,  
latinoamericanos e internacionales,  
en Salud Respiratoria

Nos vemos en

# México

[congreso2025.alatorax.org/es](http://congreso2025.alatorax.org/es)



[www.alatorax.org](http://www.alatorax.org)